Techniques réflexes en ostéopathie

Evaluation des différentes techniques

Les techniques réflexes

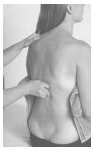

Les techniques réflexes

- Historique
- Rappels embryologiques,
- Rappels histologiques,
- Bases neurobiologiques,
  - Notion de métamère,
  - Physiologie nerveuse,

Le système sympathique

- **est l'élément fondamental du système nerveux :**
- "Il est le plus ancien dans l'ordre ontogénique, comme dans l'ordre phylogénétique ; son entrée en fonction est antérieure à celle du système cérébro-spinal : le plexus viscéral précède le cerveau." (Guy Lazorthes)

Le ganglion spinal

- Le système sympathique, et plus particulièrement le ganglion latéro-vertébral, ou ganglion spinal, joue un rôle éminent :
- Il permet la projection périphérique d'un influx autonome, mais il demeure soumis à l'action hypothalamique antérieure.

Le ganglion spinal

- Il présente enfin un intérêt capital. Grâce à lui, nous pouvons maintenant succinctement définir les trois entités neurologiques que sont :
  - le myotome, régi par le motoneurone somatique
  - le viscérotome, régi par le motoneurone autonome
  - le dermatome, régi par la juxtaposition du protoneurone extéroceptif et du deutoneurone périphérique.
  - Ils dépendent tous trois d'un même segment médullaire ou myélomère

La segmentation métamérique

- Guy Lazorthes s'est exprimé à ce sujet :

- "la topographie radiculaire de déficit (Scherrington, Forster) a permis de mettre en évidence le territoire propre par la section de la racine directe.
- La section des racines supérieures et inférieures a également permis de mettre en évidence le territoire maximum mais la topographie radiculaire d'excitation est plus exacte".

La segmentation métamérique

- Il est évident que des interactions vont exister entre peau, viscères et muscles dans un même segment métamérique.

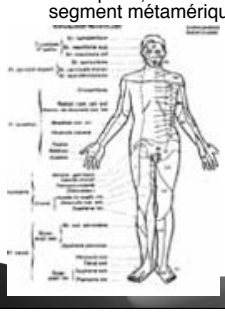

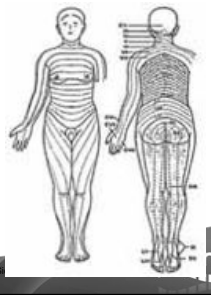

Les ganglions spinaux

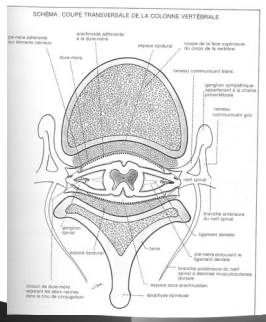

Les ganglions spinaux, de ce fait, pourront apparaître comme des "mini-cerveaux métamériques" reliés entre eux pour se synchroniser, sans pour autant encombrer le système central d'une multitudes de détails qu'ils peuvent gérer eux-mêmes. Ce sont bien des mini-cerveaux car ils contiennent des neurones "intermédiaires" qui gèrent et modulent les informations entre les neurones médullaires et les terminaisons cutanées, musculaires et viscérales.

Les ganglions spinaux

- Des décisions sont donc prises à ce niveau médullo-ganglionnaire qui peut aussi engendrer des erreurs :
  - informations projetées conscientes ou inconscientes (douleur de l'infarctus, projection cutanée d'une information viscérale, projection cutanée, viscérale ou musculaire d'une information articulaire).
- Ces erreurs d'interprétations vont être à la base de réactions du système central et de mécanismes de défense entraînant des pathologies qui ont pour origine cette logique de raisonnement.

Les ganglions spinaux

- Guy Lazorthes :
- "L'atteinte d'un viscère peut se traduire par **une douleur rapportée** qui se projette dans le territoire cutané pariétal, appelé dermatome, correspondant au segment médullaire ou myélomère auquel aboutissent les voies sensitives du viscère".

La douleur "projetée"

- L'illustration la plus fameuse est le point de Mac Burney qui est la projection d'un appendice enflammé.
- Ce point douloureux est situé aux deux tiers supérieurs d'une ligne unissant l'épine antéro-supérieure de l'iliaque droite à l'ombilic, il correspond à un rameau perforant antérieur du 12e nerf intercostal.

Les points réflexes douloureux

- sont présents dans :
- le 1er métamère thoracique (MT) pour toutes les pathologies du système immunitaire
- le 2e MT pour les problèmes pulmonaires, avec hypersécrétions du nez ou des yeux
- le 3e MT, problèmes pulmonaires avec hypersécrétions
- le 4e MT, problèmes cardiaques ou pulmonaires
- le 5e et 6e MT, problèmes d'estomac et surtout d'anxiété
- les 8 et 9e métamères, pour les pathologies du foie, de la vésicule (du côté droit), de la rate et du pancréas (du côté gauche)
- à la jonction du 12e MT et du premier métamère sacré, pour des problèmes ovariens.

G.Barette-Sicile-2010 13

Les points réflexes douloureux

- la combinaison de certains points particuliers est systématiquement présente dans certaines formes de pathologies.
- les allergies du nez et des yeux dans la combinaison 1MT et 2MT et certaines formes d'asthme.
- Les bronchites asthmatiformes dans la combinaison 1MT et 3MT.
- Les formes d'eczéma avec la principale combinaison 1MT et 8MT droite (foie)
- les formes de psoriasis correspondent à la combinaison 1MT et 8MT gauche (pancréas).

G.Barette-Sicile-2010 14

Coupe de la moelle

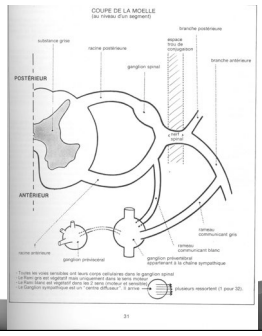

15

Les points réflexes douloureux

- **La localisation métamérique des pathologies cutanées est toujours associée à des étages vertébraux qui sont à la source d'informations articulaires nociceptives projetées sur ces territoires.**

Zones de Head

- Zones de Head

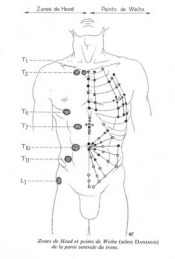

Zones de Head et points de Weihe (selon Dannaud) de la paroi ventrale du tronc.

Correspondance nerfs et dermatomes

- Zones de dermatomes

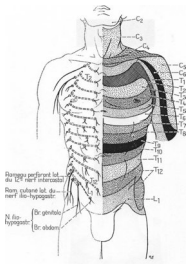

Nerfs périphériques et dermatomes de la paroi ventrale du tronc.

Coupe transversale

- Organisation d'un nerf thoracique

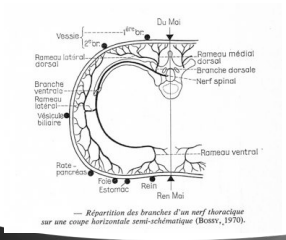

— *Répartition des branches d'un nerf thoracique sur une coupe horizontale semi-schématique* (Bossy, 1970).

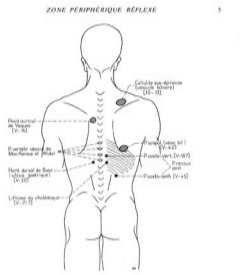

Zones de Jarricot

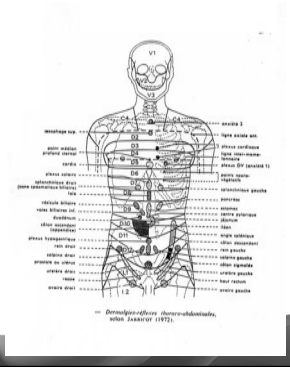

— *Dermalgies-réflexes thoraco-abdominales*, selon Jarricot (1972).

Différentes techniques

- Massage réflexe
  - Dicke
  - Teirich-leube
  - Kohlraush

Pratique du MTC

Méthodologie

- Bilan :
- Établir la carte du dos au début du traitement et noter à quoi correspondent les zones(troubles organiques ou associés)
- Demander au patient la zone à traiter en priorité (elle sera traitée en dernier)
- Noter votre traitement effectué ainsi que les réactions secondaires

Notions fondamentales sur la technique

- Différencier les zones diagnostiques et celles où il faut appliquer la technique, souvent différente lors des 1ères séances.
- Commencer tjrs par le côté le – tendu et qui a peu ou pas de pathologie
- Quand il y a trop de zones inactives ne rien faire
- Utilise au départ la tech. Superficielle si tissus infiltrés si bcp de zones sur les 3 niveaux si zones actives importantes au niveau 1 & 3
- Si contractures commencer par le masser rouler
- Les troubles trophiques des extrémités ne réagissent pas au MTC appliqué au niveau du tronc. D'abord effectuer les traits en distal cad tech profonde en proximal et tech. Superficielle en distal puis apparaîtra ultérieurement une relation avec le tronc prouvé par des démangeaisons

- Débuter le traitement au niveau du bassin afin de diminuer les tensions réflexes des zones situées plus cranialement.
- Débuter le MTC coté sain au même niveau segmentaire que le côté atteint
- Traiter de la surface vers la profondeur ; pour le dos on ne mélange pas dans la même séance tech. Superficielle et profonde à la différence des membres .
- Demander au patient de collaborer :

différencier coupure, pression, ou simple tracé du doigt ; expliquer au patient que c'est un traitement réflexe et non mécanique

3 techniques

- Technique peau : tracé + ou – long en ne pressant que très légèrement en tirant en direction des lignes de refend.
- Technique profonde : pression + forte entre le tissu sous cutané et l'aponévrose. + cette tension est forte , + les traits seront courts; se décompose en 3 temps
- Technique de l'aponévrose : traits très courts « accrocher » sur l'endroit à traiter (dans le sens transversal des muscles, bords des aponévroses)

Le masser rouler

- Sert de traitement préparatoire car tissu sous cutané trop tendu (coupure trop forte) et améliore le métabolisme tissulaire local
- En latérocubitus
- Importance de garder de la distance 5 à 8 cm entre les doigts et prise avec la face interne des pouces

Les trajets

- 1-du sacrum vers les fesses : commencer près du sillon interfessier
- 2-de la SI vers la hanche puis dans les fesses
- 3-face post du GT
- 4-des épineuses vers la face latérale du tronc
- 5-du bord externe des spinaux vers la face latérale du tronc
- 6- phase 4 & 5 en un seul mouvement
- 7-bord médial vers bord latéral de la scapula

en aucun cas entre les omoplates

Puis la technique profonde

- Trait au bord du sacrum : apposer les doigts 2 à 3 cm à l'extérieur du sacrum du sillon vers la SI

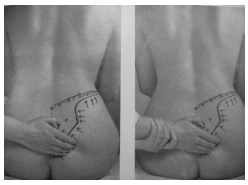

- Trait au niveau de la SI

apposer les doigts 3 à 5 cm à l'extérieur de la SI

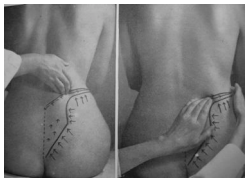

- Traits au niveau de la crête iliaque

ne pas dépasser la crête iliaque !!

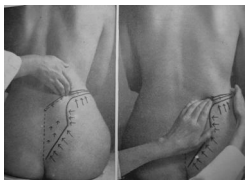

- Traits au niveau du sacrum

apposer les doigts par le bord cubital déplacer le tissu vers le cranial trajet très court et bien ds le tissu profond

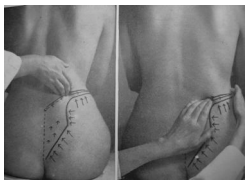

- Trait au dessus de la crête iliaque

svt l'exécuter en 2 parties de la crête vers EIAS et de la SI vers L5

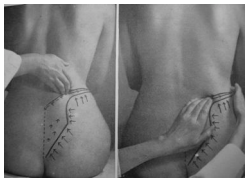

irritations

- Bord du sacrum – se gratte l'extérieur de la cuisse
- Crête iliaque- démangeaison entre omoplate et CV
- Bord gauche du sacrum – brûlure du côté de la cuisse controlatérale
- Sur le sacrum – maux de tête (tech. Trop superficielle) effectuer traits au niveau du sillon pour éliminer

- Si malgré la technique correcte + traits au dessus de la crête les troubles persistent , travailler les tissus du GT en latérocubitus

- Accrochage du bord du grand dorsal

patient assis contractant son muscle

Apposer les doigts sur le bord antérieur et accrocher vers la CV

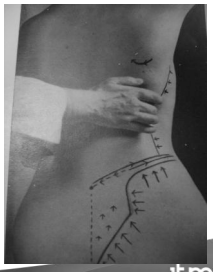

G.Baretto-Sicile-2010

37

- Accrochage de l'angle inférieur de la scapula
- Trait difficile à réaliser car tissu très mobile donc apposer les doigts latéralement / a l'angle de la scapula

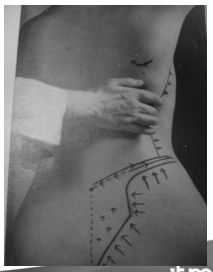

G.Baretto-Sicile-2010

38

- Accrochage du bord médial de la scapula et de l'épine
- le mk se tient devant le patient

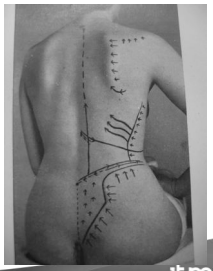

G.Baretto-Sicile-2010

39

- Tracé sur le bord inférieur du gril costal de D12 au bord externe du grand droit souvent diviser le trajet en 2 cad du bord externe des spinaux vers l'avant et du bord externe des spinaux vers D12

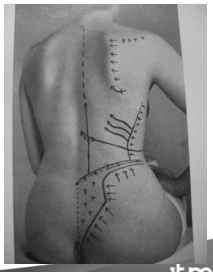

G.Baretto-Sicile-2010

- Traits sur la région latérale du dos
- Du bord du grand dorsal vers le bord externe des spinaux

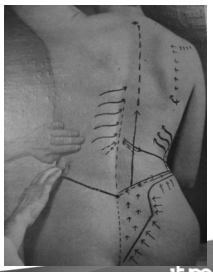

G.Baretto-Sicile-2010

- Trait paraépineux
- Qq irritations :

.Côté droit : résonance du point du foie et vb entre scapula & cv

.Côté gauche : démangeaison sur l'épine de la scapula

- D'où refaire le trait sous costal

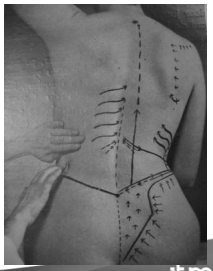

G.Baretto-Sicile-2010

- Trais sur les muscles spinaux
- Partir du bord latéral des spinaux vers l'épineuse avec mvt de prono-supination

Point de réaction

- Accrochage du triangle lombaire inférieur
- Demander une contraction du grand dorsal
- Coupure très violente
- Trait vers le bas et le dedans en tractant avec l'autre main le tissu vers le haut le trait se terminant sur la face interne de la crête
- Doit être très réactionnel et l'executer 3 fois maximum

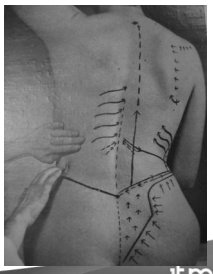

Traitement de la face antérieure

- Accrochage au bord de la cage thoracique
- Le trait est réalisé exactement sur le bord de la cage
- Le passage entre 7 & 8ème cote fait résonner le coude (mouche ou guêpe)

- Tracé sur le bord inférieur du gril costal

de la ligne axillaire vers l'appendice continue ou par poussées successives.

- Accrochage du bord du bassin
- Partir a 2-3 cm du bord du bassin puis trait sur le bord du bassin svt au ralenti!
- De l'EIAS vers la symphyse puis trait tiré en continu

- Accrochage du bord du grand droit de l'abdomen par la technique de l'aponévrose
- Débuter au niveau de l'ombilic

- La légère fatigue qui suit le MTC est due à l'action parasympathique.
- Se reposer après 1 à 2 heures post traitement
- Éliminer les irritations pendant la séance et non qq temps après.
- Si troubles persistants dans les mb inf. malgré 1-2 traits sur la crête traiter alors la région du GT

- Pour certaines zones (veineux, constipation, artérielle, troubles périphériques) on fera suivre le MTC du dos par :

le MTC EN décubitus latéral :

- Accrochage des tissus dans la région du GT uniquement sur le bord postérieur

- Traits le long de la cuisse. Les traits précédents sont réunis entre eux déplacés en direction du GT souvent décomposé au début.

Le MTC du Mb inf en décubitus

- Accrochage du tractus ilio-tibial sur le bord postérieur
- Puis trait longitudinal sur ce bord postérieur
- Si pas de sensation de coupure alors accrocher l'anneau de gd adducteur

- Passage des Vx cruraux au dessus du condyle interne
- Avertir le patient d'une coupure aiguë
- Pénétrer entre les add et les semi.
- Permet d'ouvrir le système neuro-vasculaire du M.Inf

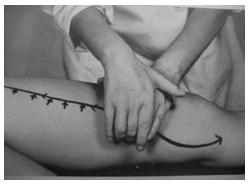

- Accrochage du bord médial du sartorius
- Trait vers l'extérieur
- Puis tracé de ce bord médial

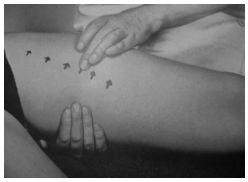

- Traits au niveau du creux poplité , lent avec beaucoup de doigté

- Accrochage sur le gastrocnémien externe
- Saisir le mollet par la face médiale et accrocher vers l'intérieur et le bas

- Accrochage de l'insertion des gastroc sur le soléaire

Accrochage des 4 points du bassin

- Effectuée en procubitus accrochés , chacun 3 à 4 fois
- Le trait de S2 peut déclencher une sensation dans le bas ventre d'approche imminente des règles.
- Tt des hypo ou aménorrhées, ovarites entraînant des lombalgies, opération du petit bassin entraînant des troubles dans les jambes.

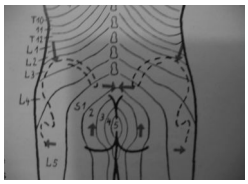

Effet du MTC sur les affections du système veineux

- Exemple de schéma thérapeutique:
- Commencer au niveau du bassin
- Progresser vers le mb inf avec les 2 techniques sachant que + le problème est aigu + la technique sera superficielle

Application : tb viscéraux affectant le locomoteur

- Ex : lombalgies & tb intestinaux
  PSH & Troubles hépato- bilaires

Ex d'une psh droite avec mise en évidence d'une zone hépato-biliaire

1-débuter par le bassin

2-tech profonde du côté sain

3-possibilité de tech superficielle sur le mb sup

4-évoluer vers les zones digestives avec les 2 techniques

Tt : 1x/mtc 2x/rééduc épaule

Zones de traitement

Zones de traitement

- Zone artère membre inférieur

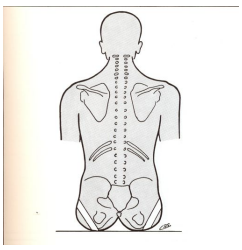

Zones de traitement

- Zone d'estomac

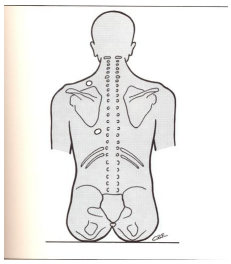

Zones de traitement

- Zone hépato-biliaire
  - Rencontrée dans les coliques hépatiques

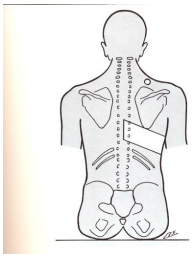

Zones de traitement

- Zone d'intestin grêle

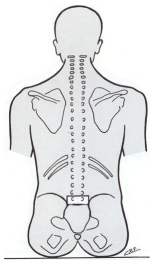

Zones de traitement

- Gros intestin

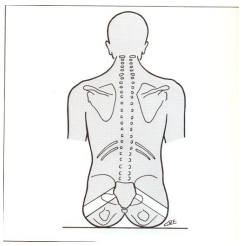

Zones de traitement

- Zone de vessie

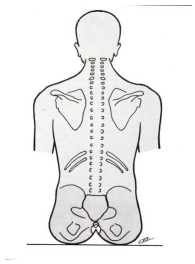

Zones de traitement

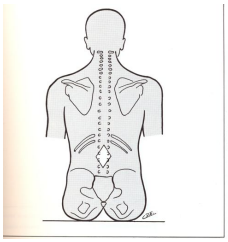

- Zone de rein

Zones de traitement

- Veineux et lymphatique

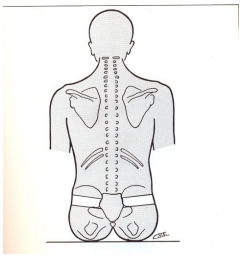

Zones de traitement

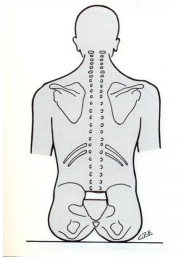

- ovaires

Zones de traitement

- Zone des règles

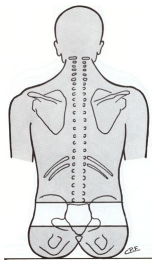

Zones de traitement

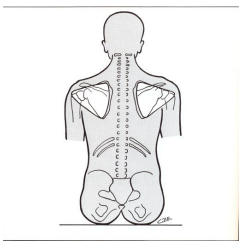

- Zone de bras

Zone de traitement

- Zone de tête

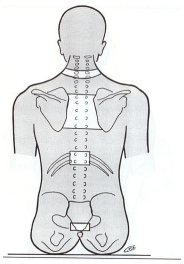

Zone de traitement

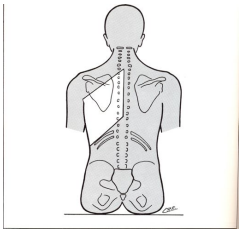

- Zone cardiaque

Zone de traitement

- résumé

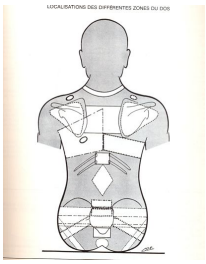

Normalisations du périoste

- Historique:
  - Mise au point par le docteur Vogler dans un but différent de son utilisation actuelle,
  - Action locale (lutte contre l'anémie pernicieuse),
  - Mais surtout action réflexe

Normalisations du périoste

- Généralités
  - Constitution du périoste,
    - Peau d'os,
    - Riche en tissus vasculaire et nerveux,
    - En rapport avec les différents tissus tendineux, musculaires, artères, veines

Normalisations du périoste

- **Le périoste.** La surface externe d'un os est recouverte d'une double membrane formée de tissu conjonctif appelé périoste. Les 2 couches de la membrane sont:
- I- Une couche fibreuse **(CF)** externe composée de tissu conjonctif dense.
  II- Une couche interne ostéogène **(CO)** qui contient:
  1- Les cellules **ostéoprogénitrices (OP)** dérivées du mésenchyme.
  - Dans l'os à faible renouvellement, le nombre de cellules est petit
  - En cas de croissance active, les cellules ostéoprogénitrices **(OP)** se divisent par mitose pour former les ostéoblastes **(ob)**.
  2- Les fibres de collagène sont parallèles à la surface de l'os.

Normalisations du périoste

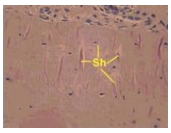

- N.B.- Dans les endroits où les ligaments et les tendons sont attachés à l'os, on trouve des fibres de collagènes appelées les **fibres de Sharpey** (SH), elles s'étendent jusqu'à l'intérieur de la matrice pour se fusionner avec les fibres de collagènes présentes dans la matrice.

Normalisations du périoste

- Définition:
  - Technique punctuelle et rythmique
    - Contact de petite surface,
    - Notion de pression-dépression,
  - Sur les surfaces osseuses accessibles
  - Au travers des tissus mous,

Normalisations du périoste

- Examen:
  - Etat du tissu sous-cutané
  - Tonicité musculaire,
  - Résistance élastique de l'os,
  - Manifestations vaso-motrices,
  - Douleurs,
  - Perturbations des glandes cutanées,
  - Troubles trophiques dans les organes périphériques

Normalisations du périoste

- Palpation du tissu sous-cutané,
  - Recherche de zones conjonctives,
    - Augmentation de la tonicité dans les dermatomes concernés,
  - Hypertonie musculaire dans le myotome concerné:
    - L'état musculaire peut traduire la tentative d'immobiliser le viscère qui souffre

Normalisations du périoste

- Symptomes vaso-moteurs:
  - Troubles circulatoires
  - Cyanose,
  - Extrémités froides,
  - Zones de sudation
  - Zones d'irritation : cartographie de Jarricot
  - Niveau de l'os, recherche de poins douloureux,
  - Dépressions ou élévations,
  - Augmentation ou diminution de la résistance élastique propre de l'os

Normalisations du périoste

- Techniques:
  - Avec l'index ou le majeur
  - Pression entre 2 à 15 kgs (importante)
  - Utilisation du poids de corps,
  - Former une ligne droite d'appui,
  - Utilisation troisième phalange ou plus rarement le pouce

Normalisations du périoste

- Sensations percues par le patient:
  - Vives sensations douloureuses,
  - Pas plus de trois minutes,
  - Diminue assez rapidement
  - Parfois irradiations,
  - Parfois engourdissement ou chaleur

Normalisations du périoste

- Effets:
  - Locaux: entre première et cinquième séance, tuméfaction élastique et molle, se transformant en dépression puis se comblant,
  - À distance: agit au niveau de l'organe

Normalisations du périoste

- Choix des points:
  - De la périphérie vers le point douloureux proprement dit,
  - Pour l'organe, on travaille dans les segments correspondants à l'organe
    - Exemple le cœur: pointer la deuxième côte vers le bas et la cinquième vers le haut,
  - Possibilités de travailler le crâne, la rotule et la clavicule.

Zones antérieures

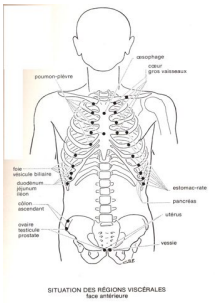

SITUATION DES RÉGIONS VISCÉRALES
face antérieure

- Pour les points de côtes,
  - on appuie sur l'expiration et on relâche sur l'inspiration,
  - Ou bien, on pose la main et on laisse venir l'appui sur l'inspir et relâcher sur l'expir.

Zones postérieures

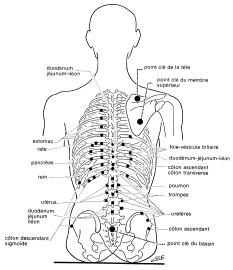

SITUATION DES RÉGIONS VISCÉRALES
face postérieure

- Utilisation des points clés:
  - Tête: fosse sus-épineuse,
  - Membre supérieur: fosse sous-épineuse,
  - Membre inférieur: grand trochanter

Normalisations du périoste

NORMALISATIONS DU PERIOSTE

ORGANE	SEGMENT	TRAITEMENT
- OVAIRES-TESTICULES	L1 et L2	Pubis - EIAS
- URETERE	de T9 à L2	(- transverses de L1 L2 L3 L4 (- épineuses de T11 et T12 (- crête iliaque med. et ext.
- REINS	T9 et T10	Côtes et épineuses de T11 et T12
- VESSIE	T12	Branches pubiennes
- UTERUS	T11	Epineuses de L2 L3 L4 - Sacrum
- TROMPES	T11	Transverses et épineuses de L2 L3
- COLON DESC. SIGMOIDE	(de T9 à L1 à G	(T1e et 12e côte à D EIAS G Branche pubienne G
- COLON ASC.	de T9 à T12 à D	(T1e et 12e côte à D (EIAS D (Bord ext. de crête iliaque
- DUODENUM-JEJUNUM ILEON	de T6 à T11	De la 7e à la 12e côte Transverses de L1 à L3 Epineuses T7 à L3
- PANCREAS	de T7 à T9 à G	de la 8e à la 12e côte à G
- FOIE - V.B.	de T6 à T10 à D	de la 7e à la 12e côte ant. et post. à D
- ESTOMAC	de T5 à T9	de la 4e à la 12e côte ant. et post. à G
- RATE	de T7 à T10	de la 8e à la 12e côte à G
- CŒUR et GROS Vx	de T1 à T8	(Clavicule (1e à 10e côte à G (Cubitus ant. et post. (radius ext.
- ŒSOPHAGE	de T2 à T5	Sternum
- POUMONS et PLEVRES	de T3 à T10	(Sternum - 1e à 10e côtes (épineuses de T1 à T12 (épineuses et transverses de L1
- PROSTATE	L1 L2 T12	Pubis - EIAS - Branches pubiennes

Les points de Knapp

1- Point occipital :	latéralement de chaque côté de la nuque, entre l'occipital et C1. Bi ou unilatéral.
2- **Point supérieur du trapèze :**	c'est un des 3 points majeurs de KNAP. Latéralement entre C7 et T1 à 4 travers de doigt environ des épineuses. Peut être bi ou unilatéral.
3- Point du sus-épineux :	dans la fosse sus-épineuse de l'omoplate. Bi ou unilatéralement.
4- Point du sous-épineux :	dans la fosse sous-épineuse de l'omoplate. Bi ou unilatéralement.
5- Point de T3 :	sous l'épineuse de T3.
6- Point de T4 :	sous l'épineuse de T4.
7- Point du circonflexe :	au ras du chef postérieur du deltoïde et au bord externe du grand rond. Bi ou unilatéral.
8- Point de T9 :	latéralement, à un travers de main environ de l'épineuse, dans l'espace intercostal.
9- **Point de L1 :**	c'est également un des 3 points majeurs de KNAP. Situé un peu en dehors de la transverse, sous la 12ème côte. Bi ou unilatéral. Certainement le plus important.
10- Point de L5 :	entre les transverses de L5 et S1. Bi ou unilatéral.
11- Point de la crête iliaque :	sur la crête iliaque, sur le bord inférieur du Triangle de Jean-Louis Petit. Bi ou unilatéral.
12- Point de la fesse :	latéralement, au-dessous de la crête iliaque, un peu au-dessus et en dedans du grand trochanter.
13- **Point de l'échancrure sciatique :**	c'est le 3ème point majeur de KNAP. Situé sur le bord externe du sacrum dans la grande échancrure sciatique. Bi ou unilatéral.

Les points de Knapp

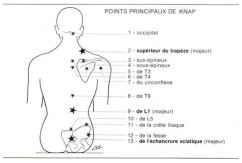

Les points de Knapp

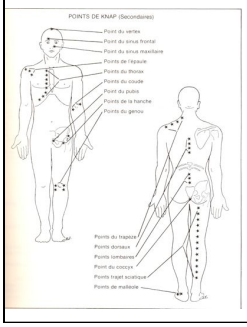

- Se travaille par un appui direct,
- Comme si on voulait écraser le point,
- Effets:
  - Locaux: douleur puis diminution et disparition
  - Si retour ou impossibilité à fare disparaître c'est que l'on a une atteinte viscérale
  - À distance : rougeur, réchauffement général

Les points de Knapp

1- Point occipital :	céphalalgies, lésion occiput / atlas.
2- Point supérieur du trapèze :	action sur le crâne (nerf spinal) ; à droite : foie, vésicule biliaire, duodénum, anxiété ; à gauche : estomac, anxiété (POINT MAJEUR).
3- Point du sus-épineux :	épaule ; à droite : poumons ; à gauche : cœur.
4- Point du sous-épineux :	identique au précédent.
5- Point de T3 :	cœur, angoisse.
6- Point de T4 :	cœur, angoisse.
7- Point du circonflexe :	bras.
8- Point de T9 :	poumons
9- Point de L1 :	POINT MAJEUR, sans doute le plus important de tous par son action générale. Il peut être comparé au " traitement de base conjonctif " et peut être utilisé avec un résultat certain chez tous les sujets. Ses actions spécifiques portent sur : système digestif, système urinaire, surrénales, manifestations pulmonaires et cardiaques, diaphragme.
10- Point de L5 :	disque intervertébral L5 / S1
11- Point de la crête iliaque :	côlons, lombalgies.
12- Point de la fesse :	sciatalgie, hanche.
13- Point de l'échancrure sciatique :	sciatalgie, pyramidal. (POINT MAJEUR).
- Points du trapèze :	myalgies cervicales, épaule, clavicule, omoplate.
- Points dorsaux :	dépression, dorsalgies, bronches, plèvre, modification de la densité, discalgies.
- Point coccygien :	dépression, céphalgie, algies du coccyx post-traumatiques.
- Points du trajet sciatique :	sciatalgie.
- Points malléolaires :	algies post-traumatiques.
- Point du crâne :	foie, digestion, etc...
- Points de la face :	algies sinusales, ménisques de la machoire.
- Points de l'épaule :	algies scapulaires ; à droite : foie, vésicule biliaire ; à gauche : cœur, estomac.
- Points du thorax :	à droite : surtout poumons ; à gauche : surtout cœur, angoisse.
- Points du coude :	ligaments et tendons péri-articulaires
- Points de la hanche :	ligaments et tendons péri-articulaires
- Points du pubis :	algies de la vessie et de l'arbre urinaire, perte des urines.
- Points du genou :	ligaments, tendons péri-articulaires, ménisques.

Les points réflexes de Chapmann

- le système lymphatique est sous la dépendance de réflexes dits neuro-lymphatiques situés en grande majorité sur le tronc à la partie antérieure et postérieure.
- Ces points agissent comme des boutons de commande se fermant ou s'ouvrant pour réguler le flux lymphatique en cas de stagnation ou blocage de celui-ci. Ils ont en général une proportion allant de 0,5 à 1cm et se trouvent soit seul ou en groupe.

Les points réflexes de Chapmann

- Ils sont en général sensibles voire douloureux surtout s'ils ont besoin d'être travaillés. La lymphe a un rôle de nettoyage interne de notre corps en draînant notamment les grosses molécules, elle apporte aux cellules lipides, protides, hormones et produit des anti-corps et des globules blanc.

Les points réflexes de Chapmann

- Pour travailler ces points (de consistance molle) il faut pratiquer un massage profond et maintenir la pression du massage pendant à peu près 60 secondes.
- Ce reflexe neuro-lymphatique permet au flux lymphatique de se rétablir, agissant sur l'organe et le muscle en rapport avec les points de massage, normalisant et renforcant ainsi la fonction musculaire, le muscle testera alors fort lors d'un nouveau test.

G.Barette-Sicile-2010 37

Points réflexes de Chapmann

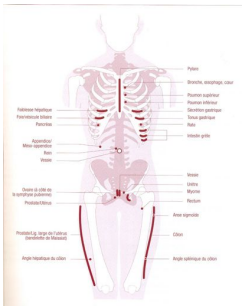

- Les points de Chapmann sont des contractions gangliformes logés au fond des fascia. Ce sont des altérations des fascia.
- Leur topographie est relativement constante et ils sont associés à des organes,
- Leur emplacement et leur corrélation spécifique avec un organe est reproductible.

G.Barette-Sicile-2010 38

Synthèse

Synthèse des différentes techniques

Techniques neurovégétatives

Généralités

- 5 techniques réflexes utilisés: conjonctif, périosté,Knapp, neuro musculaire et Chapman
- Peuvent constituer un traitement en soi
- Le choix des techniques est peu important: c'est le tissu du patient qui choisit.

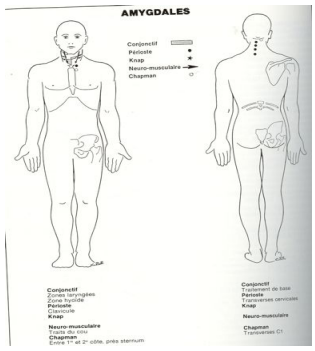

G.Barette-Sicile-2010 4

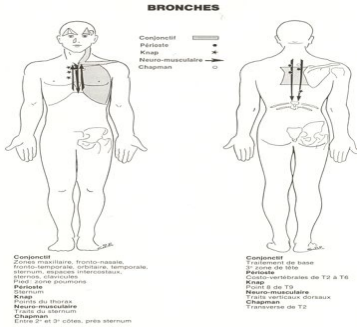

G.Barette-Sicile-2010 5

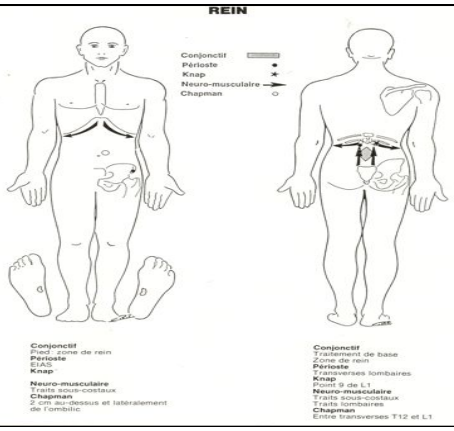

6

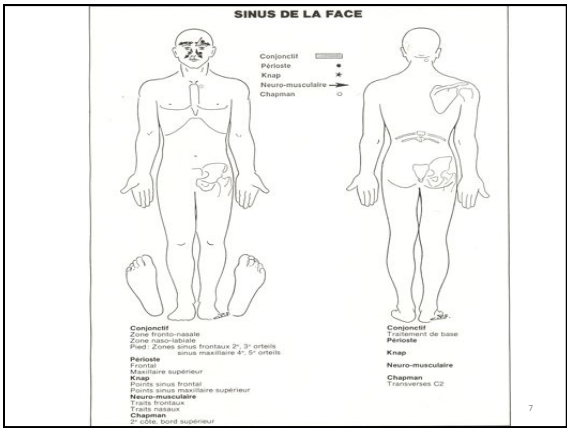
SINUS DE LA FACE
Conjonctif
Périoste
Knap
Neuro-musculaire
Chapman
Conjonctif
Zone fronto-nasale
Zone naso-labiale
Pied : Zones sinus frontaux 2°, 3° orteils
sinus maxillaire 4°, 5° orteils
Périoste
Frontal
Maxillaire supérieur
Knap
Points sinus frontal
Points sinus maxillaire supérieur
Neuro-musculaire
Traits frontaux
Traits nasaux
Chapman
2° côte, bord supérieur
Conjonctif
Traitement de base
Périoste
Knap
Neuro-musculaire
Chapman
Transverses C2
7

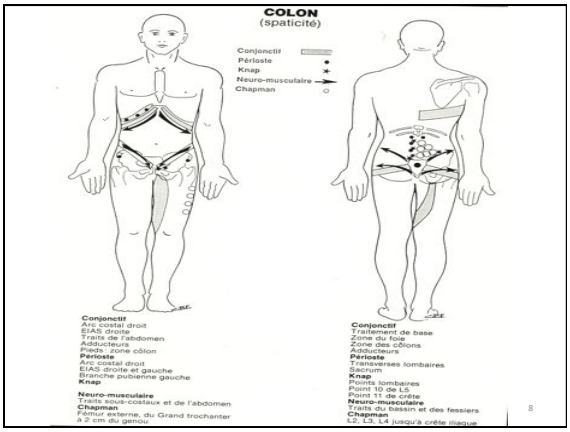
COLON
(spaticité)
Conjonctif
Périoste
Knap
Neuro-musculaire
Chapman
Conjonctif
Arc costal droit
EIAS droite
Traits de l'abdomen
Adducteurs
Pieds : zone côlon
Périoste
Arc costal droit
EIAS droite et gauche
Branche pubienne gauche
Knap
Neuro-musculaire
Traits sous-costaux et de l'abdomen
Chapman
Fémur externe, du Grand trochanter
à 2 cm du genou
Conjonctif
Traitement de base
Zone du foie
Zone des côlons
Adducteurs
Périoste
Transverses lombaires
Sacrum
Knap
Points lombaires
Point 10 de L5
Point 11 de crête
Neuro-musculaire
Traits du bassin et des fessiers
Chapman
L2, L3, L4 jusqu'à crête iliaque
8

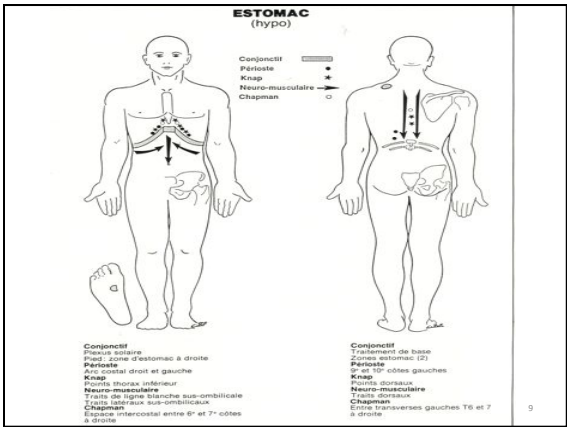
ESTOMAC
(hypo)
Conjonctif
Périoste
Knap
Neuro-musculaire
Chapman
Conjonctif
Plexus solaire
Pied : zone d'estomac à droite
Périoste
Arc costal droit et gauche
Knap
Points thorax inférieur
Neuro-musculaire
Traits de ligne blanche sus-ombilicale
Traits latéraux sus-ombilicaux
Chapman
Espace intercostal entre 6° et 7° côtes
à droite
Conjonctif
Traitement de base
Zones estomac (2)
Périoste
9° et 10° côtes gauches
Knap
Points dorsaux
Neuro-musculaire
Traits dorsaux
Chapman
Entre transverses gauches T6 et 7
à droite
9

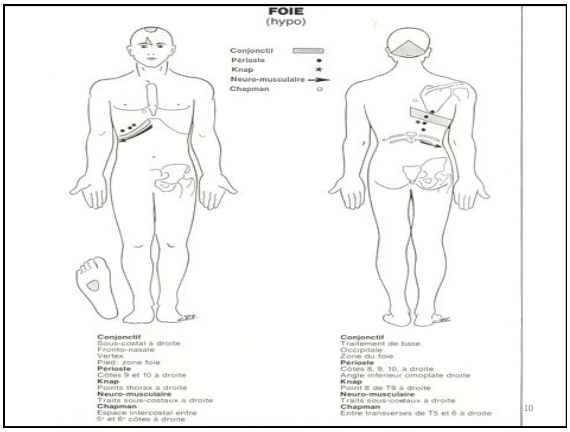
FOIE
(hypo)
Conjonctif
Périoste
Knap
Neuro-musculaire
Chapman
Conjonctif
Sous-costal à droite
Fronto-nasale
Vertex
Pied : zone foie
Périoste
Côtes 9 et 10 à droite
Knap
Points thorax à droite
Neuro-musculaire
Traits sous-costaux à droite
Chapman
Espace intercostal entre
5e et 6e côtes à droite
Conjonctif
Traitement de base
Occipitale
Zone du foie
Périoste
Côtes 8, 9, 10, à droite
Angle inférieur omoplate droite
Knap
Point 8 de T9 à droite
Neuro-musculaire
Traits sous-costaux à droite
Chapman
Entre transverses de T5 et 6 à droite
10

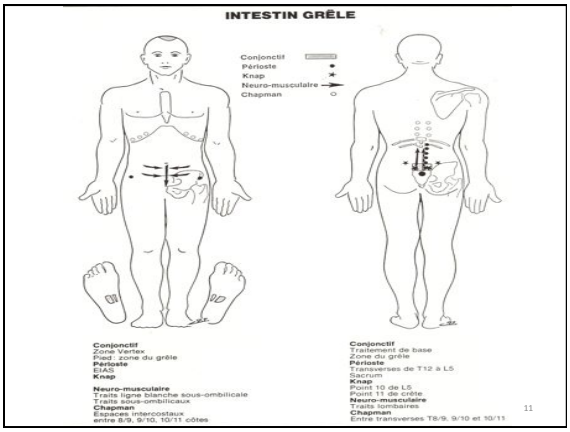
INTESTIN GRÊLE
Conjonctif
Périoste
Knap
Neuro-musculaire
Chapman
Conjonctif
Zone Vertex
Pied : zone du grêle
Périoste
EIAS
Knap
Neuro-musculaire
Traits ligne blanche sous-ombilicale
Traits sous-ombilicaux
Chapman
Espaces intercostaux
entre 8/9, 9/10, 10/11 côtes
Conjonctif
Traitement de base
Zone du grêle
Périoste
Transverses de T12 à L5
Sacrum
Knap
Point 10 de L5
Point 11 de crête
Neuro-musculaire
Traits lombaires
Chapman
Entre transverses T8/9, 9/10 et 10/11
11

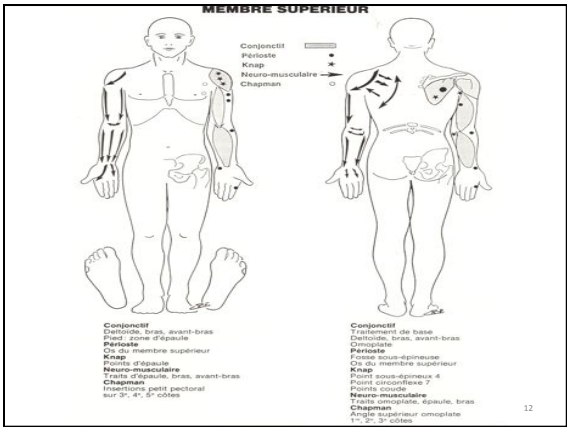
MEMBRE SUPÉRIEUR
Conjonctif
Périoste
Knap
Neuro-musculaire
Chapman
Conjonctif
Deltoïde, bras, avant-bras
Pied : zone d'épaule
Périoste
Os du membre supérieur
Knap
Points d'épaule
Neuro-musculaire
Traits d'épaule, bras, avant-bras
Chapman
Insertions petit pectoral
sur 3e, 4e, 5e côtes
Conjonctif
Traitement de base
Deltoïde, bras, avant-bras
Omoplate
Périoste
Fosse sous-épineuse
Os du membre supérieur
Knap
Point sous-épineux 4
Point circonflexe 7
Points coude
Neuro-musculaire
Traits omoplate, épaule, bras
Chapman
Angle supérieur omoplate
1e, 2e, 3e côtes
12

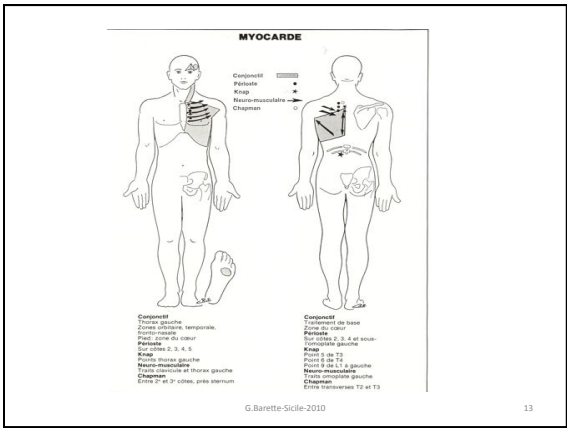
MYOCARDE
Conjonctif
Périoste
Knap
Neuro-musculaire
Chapman
Conjonctif
Thorax gauche
Zones orbitaire, temporale, fronto-nasale
Pied: zone du cœur
Périoste
Sur côtes 2, 3, 4, 5
Knap
Points thorax gauche
Neuro-musculaire
Trait thoracique et thorax gauche
Chapman
Entre 2e et 3e côtes, près sternum
Conjonctif
Traitement de base
Zone du cœur
Périoste
Sur côtes 2, 3, 4 et sous-omoplate gauche
Knap
Point 5 de T3
Point 6 de T4
Point 9 de L1 à gauche
Neuro-musculaire
Trait-omoplate gauche
Chapman
Entre transverses T2 et T3
G.Barette-Sicile-2010
13

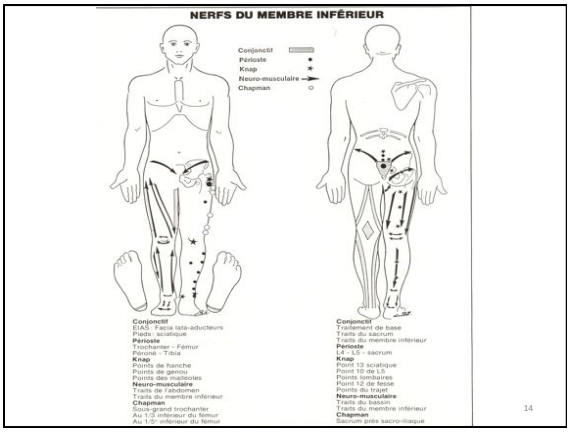
NERFS DU MEMBRE INFÉRIEUR
Conjonctif
Périoste
Knap
Neuro-musculaire
Chapman
Conjonctif
EIAS - Facia lata-adducteurs
Pieds: scalique
Périoste
Trochanter - Fémur
Péroné - Tibia
Knap
Points de hanche
Points de genou
Points des malléoles
Neuro-musculaire
Trait de l'abdomen
Traits du membre inférieur
Chapman
Sous-grand trochanter
Au 1/3 inférieur du fémur
Au 1/3 inférieur du fémur
Conjonctif
Traitement de base
Traits du sacrum
Traits du membre inférieur
Périoste
Ischion - sacrum
Knap
Point 13 scalique
Point 10 de L5
Points lombaires
Point 12 de fesse
Points du trajet
Neuro-musculaire
Traits du bassin
Traits du membre inférieur
Chapman
Sacrum près sacro-iliaque
14

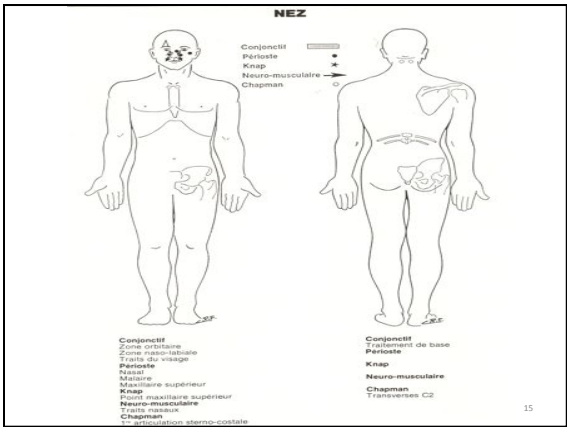
NEZ
Conjonctif
Périoste
Knap
Neuro-musculaire
Chapman
Conjonctif
Zone orbitaire
Zone naso-labiale
Traits du visage
Périoste
Nasal
Malaire
Maxillaire supérieur
Knap
Point maxillaire supérieur
Neuro-musculaire
Traits nasaux
Chapman
1re articulation sterno-costale
Conjonctif
Traitement de base
Périoste
Knap
Neuro-musculaire
Chapman
Transverses C2
15

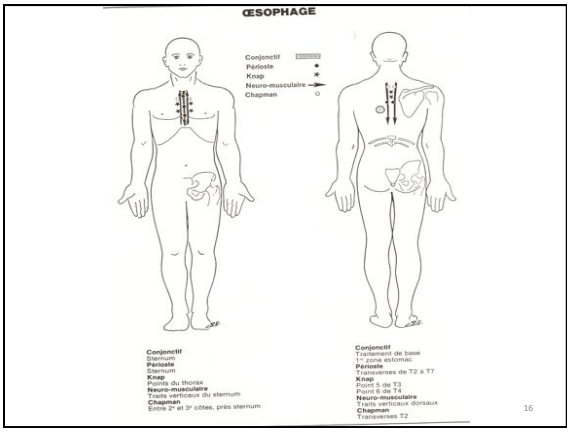
ŒSOPHAGE
Conjonctif
Périoste
Knap
Neuro-musculaire
Chapman
Conjonctif
Sternum
Périoste
Sternum
Knap
Points du thorax
Neuro-musculaire
Traits verticaux du sternum
Chapman
Entre 2e et 3e côtes, près sternum
Conjonctif
Traitement de base
1re zone estomac
Périoste
Transverses de T2 à T7
Knap
Point 5 de T3
Point 6 de T4
Neuro-musculaire
Traits verticaux dorsaux
Chapman
Transverses T2
16

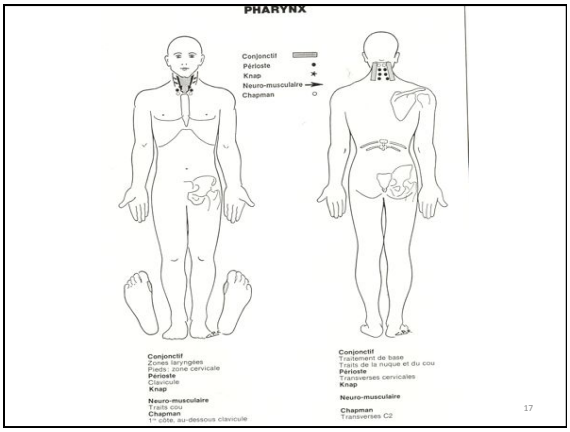
PHARYNX
Conjonctif
Périoste
Knap
Neuro-musculaire
Chapman
Conjonctif
Zones laryngées
Pieds : zone cervicale
Périoste
Clavicule
Knap
Neuro-musculaire
Traits cou
Chapman
1re côte, au-dessous clavicule
Conjonctif
Traitement de base
Traits de la nuque et du cou
Périoste
Transverses cervicales
Knap
Neuro-musculaire
Chapman
Transverses C2
17

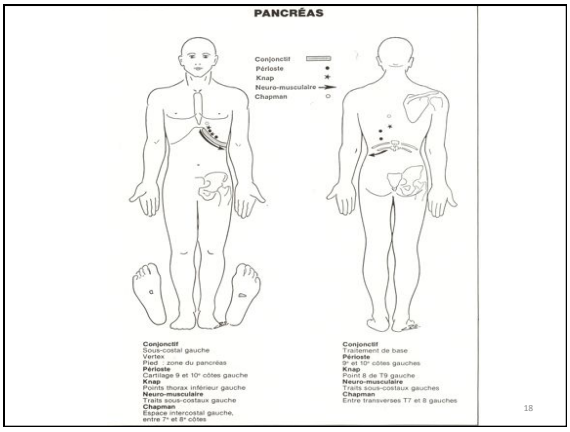
PANCRÉAS
Conjonctif
Périoste
Knap
Neuro-musculaire
Chapman
Conjonctif
Sous-costal gauche
Vertex
1re zone du pancréas
Périoste
Cartilage 9 et 10e côtes gauche
Knap
Points thorax inférieur gauche
Neuro-musculaire
Traits sous-costaux gauche
Chapman
Espace intercostal gauche,
entre 7e et 8e côtes
Conjonctif
Traitement de base
Périoste
Bord 10e côtes gauches
Knap
Point 8 de T9 gauche
Neuro-musculaire
Traits sous-costaux gauches
Chapman
Entre transverses T7 et 8 gauches
18

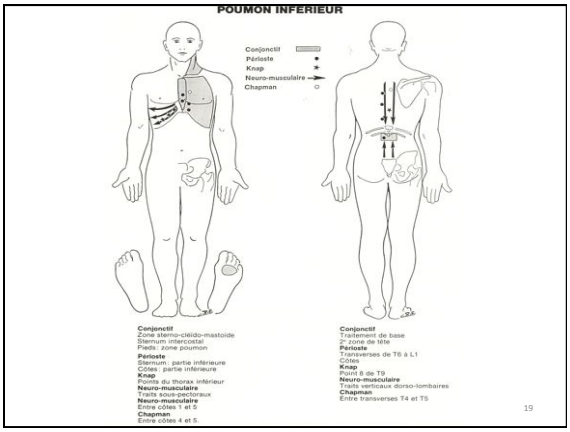
POUMON INFERIEUR
Conjonctif
Périoste
Knap
Neuro-musculaire
Chapman
Conjonctif
Zone sterno-cléido-mastoide
Sternum intercostal
Pieds : zone poumon
Périoste
Sternum : partie inférieure
Côtes : partie inférieure
Knap
Points du thorax inférieur
Neuro-musculaire
Traits sous-pectoraux
Neuro-musculaire
Entre côtes 1 et 5
Chapman
Entre côtes 4 et 5
Conjonctif
Traitement de base
2e zone de tête
Périoste
Transverses de T6 à L1
Côtes
Knap
Point 8 de T9
Neuro-musculaire
Traits verticaux dorso-lombaires
Chapman
Entre transverses T4 et T5
19

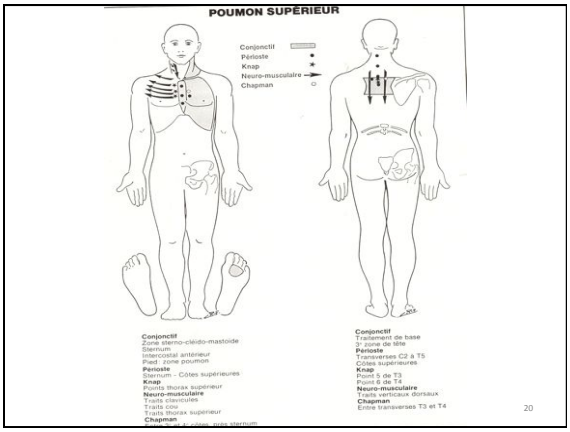
POUMON SUPÉRIEUR
Conjonctif
Périoste
Knap
Neuro-musculaire
Chapman
Conjonctif
Zone sterno-cléido-mastoide
Sternum
Intercostal antérieur
Pied : zone poumon
Périoste
Sternum - Côtes supérieures
Knap
Points thorax supérieur
Neuro-musculaire
Traits clavicules
Traits cou
Traits thorax supérieur
Chapman
Conjonctif
Traitement de base
3e zone de tête
Périoste
Transverses C2 à T5
Côtes supérieures
Knap
Point 5 de T3
Point 6 de T4
Neuro-musculaire
Traits verticaux dorsaux
Chapman
Entre transverses T3 et T4
20

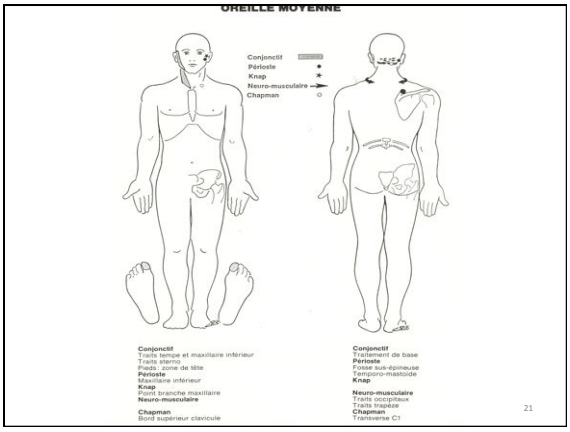
OREILLE MOYENNE
Conjonctif
Périoste
Knap
Neuro-musculaire
Chapman
Conjonctif
Traits tempe et maxillaire inférieur
Traits sterno
Pieds : zone de tête
Périoste
Maxillaire inférieur
Knap
Point branche maxillaire
Neuro-musculaire
Chapman
Bord supérieur clavicule
Conjonctif
Traitement de base
Périoste
Fosse sus-épineuse
Temporo-mastoide
Knap
Neuro-musculaire
Traits occipitaux
Traits trapèze
Chapman
Transverse C1
21

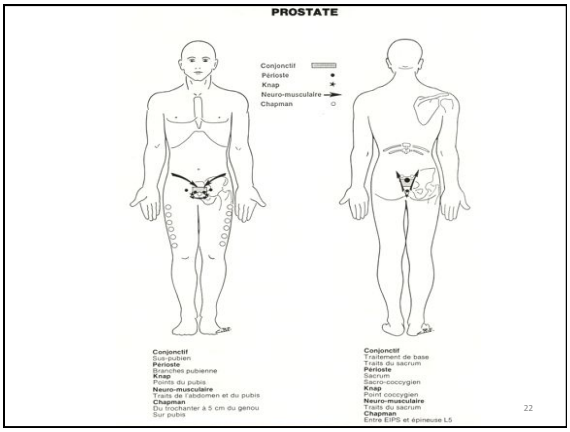
PROSTATE
Conjonctif
Périoste
Knap
Neuro-musculaire
Chapman
Conjonctif
Sus-pubien
Périoste
Branches pubienne
Knap
Points du pubis
Neuro-musculaire
Traits de l'abdomen et du pubis
Chapman
Du trochanter à 5 cm du genou
Sur pubis
Conjonctif
Traitement de base
Traits du sacrum
Périoste
Sacrum
Sacro-coccygien
Knap
Point coccygien
Neuro-musculaire
Traits du sacrum
Chapman
Entre EIPS et épineuse L5
22

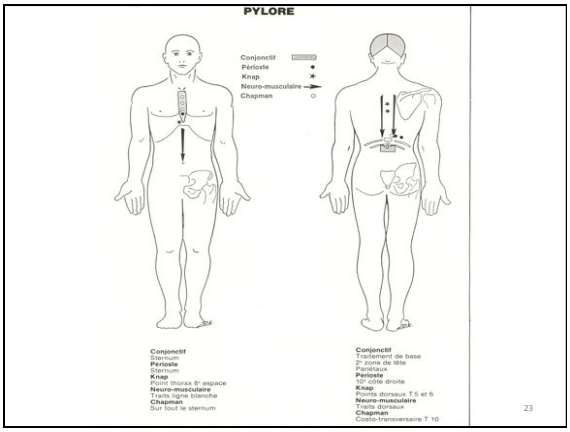
PYLORE
Conjonctif
Périoste
Knap
Neuro-musculaire
Chapman
Conjonctif
Sternum
Périoste
Sternum
Knap
Point thorax 8e espace
Neuro-musculaire
Traits ligne blanche
Chapman
Sur tout le sternum
Conjonctif
Traitement de base
2e zone de tête
Pariétaux
Périoste
10e côte droite
Knap
Points dorsaux T 5 et 6
Neuro-musculaire
Traits dorsaux
Chapman
Costo-transversaire T 10
23

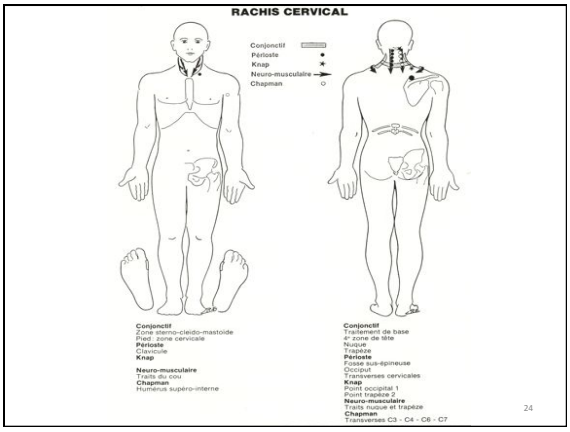
RACHIS CERVICAL
Conjonctif
Périoste
Knap
Neuro-musculaire
Chapman
Conjonctif
Zone sterno-cléido-mastoïde
Pied : zone cervicale
Périoste
Clavicule
Knap
Neuro-musculaire
Traits du cou
Chapman
Humérus supéro-interne
Conjonctif
Traitement de base
4e zone de tête
Nuque
Trapèze
Périoste
Fosse sus-épineuse
Occiput
Transverses cervicales
Knap
Point occipital 1
Point trapèze 2
Neuro-musculaire
Traits nuque et trapèze
Chapman
Transverses C3 - C4 - C6 - C7
24

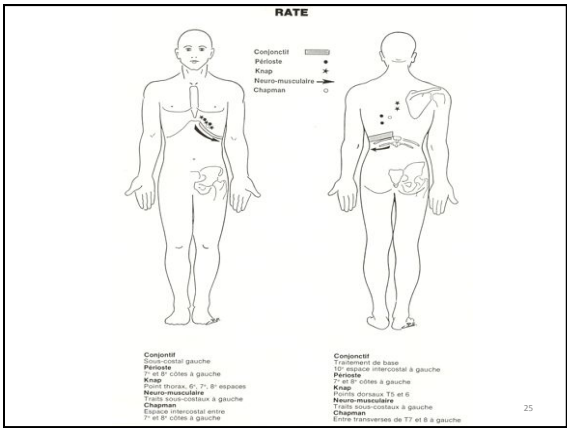
RATE
Conjonctif
Périoste
Knap
Neuro-musculaire
Chapman
Conjontif
Sous-costal gauche
Perioste
7e et 8e côtes à gauche
Knap
Point thorax, 6e, 7e, 8e espaces
Neuro-musculaire
Traits sous-costaux à gauche
Chapman
Espace intercostal entre
7e et 8e côtes à gauche
Conjonctif
Traitement de base
10e espace intercostal à gauche
Periosle
7e et 8e côtes à gauche
Knap
Points dorsaux T5 et 6
Neuro-musculaire
Traits sous-costaux à gauche
Chapman
Entre transverses de T7 et 8 à gauche
25

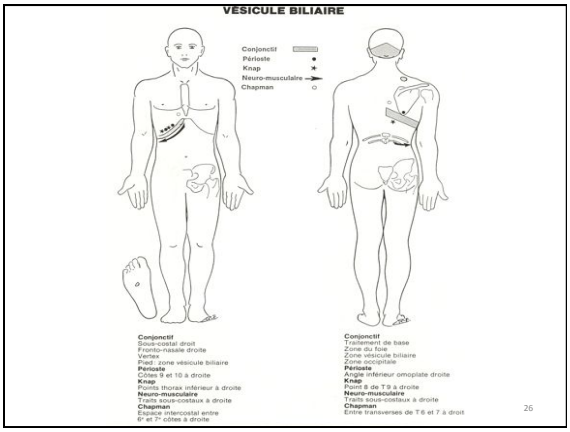
VESICULE BILIAIRE
Conjonctif
Périoste
Knap
Neuro-musculaire
Chapman
Conjonctif
Sous-costal droit
Fronto-nasale droite
Vertex
Pied : zone vésicule biliaire
Periosle
Côtes 9 et 10 à droite
Knap
Traits thorax inférieur à droite
Neuro-musculaire
Traits sous-costaux à droite
Chapman
Espace intercostal entre
6e et 7e côtes à droite
Conjonctif
Traitement de base
Zone du foie
Zone vésicule biliaire
Zone occipitale
Periosle
Angle inférieur omoplate droite
Knap
Point 8 de T9 à droite
Neuro-musculaire
Traits sous-costaux à droite
Chapman
Entre transverses de T6 et 7 à droit
26

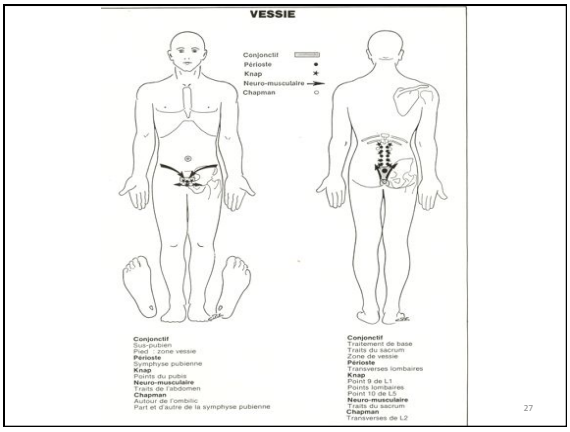
VESSIE
Conjonctif
Périoste
Knap
Neuro-musculaire
Chapman
Conjonctif
Sus-pubien
Pied : zone vessie
Perioste
Symphyse pubienne
Knap
Angle du pubis
Neuro-musculaire
Traits de l'abdomen
Chapman
Autour de l'ombilic
Part et d'autre de la symphyse pubienne
Conjonctif
Traitement de base
Traits du sacrum
Zone de vessie
Knap
Transverses lombaires
Knap
Point 9 de L1
Points lombaires
Point 10 de L5
Neuro-musculaire
Traits du sacrum
Chapman
Transverses de L2
27

Autres techniques

- **La méthode de Grossi** (mise au point par L Grossi en 1952) est une technique de massage consistant à effleurer certaines zones réflexogènes.
- Cette méthode est employée par les patients souffrants de troubles fonctionnels de l'estomac et des intestins (essentiellement le colon).

Autres techniques

- **La méthode de Fitzgerald** est une technique dérivée de l'acupuncture et utilisée dans le massage réflexe plantaire.

Autres techniques

- **La méthode de Rabe** est une méthode mise au point par l'allemand R Rabe en 1957. Il s'agit d'une technique qui associe à la fois un étirement et massage des fascia c'est-à-dire des membranes de recouvrement et de protection des muscles.
- Pour certains kinésithérapeutes et médecins de rééducation fonctionnelle cette méthode, proche de la méthode de Terrier, associe une mobilisation passive et des contractions isométriques.
- La technique de Terrier utilise la mobilisation passive et le contact fixe de la pulpe des doigts de l'individu (généralement le masseur kinésithérapeute) qui effectue le massage.